

多胎妊娠合并双胎反向灌注序列综合征误诊 1 例分析

钟少平

嘉兴学院附属妇幼保健院妇产科, 浙江 嘉兴 314015

关键词: 多胎妊娠; 双胎反向灌注序列综合征; 误诊

中图分类号: R714.23 **文献标识码:** B **文章编号:** 1674-4152(2017)07-1273-02

DOI: 10.16766/j.cnki.issn.1674-4152.2017.07.055

随着不孕症的增加, 辅助生殖技术的发展, 双胎及多胎妊娠亦相应增加, 随之而带来的是并发症的增加, 其中部分患者可见双胎反向灌注序列综合征发生^[1-3]。但在自然妊娠患者, 尤其是多胎妊娠患者, 合并双胎反向灌注序列综合征, 临床上更罕见, 可导致临床误诊。为更好提高临床诊疗水平, 我们对 1 例多胎妊娠合并双胎反向灌注序列综合征误诊报道如下。

1 病例介绍

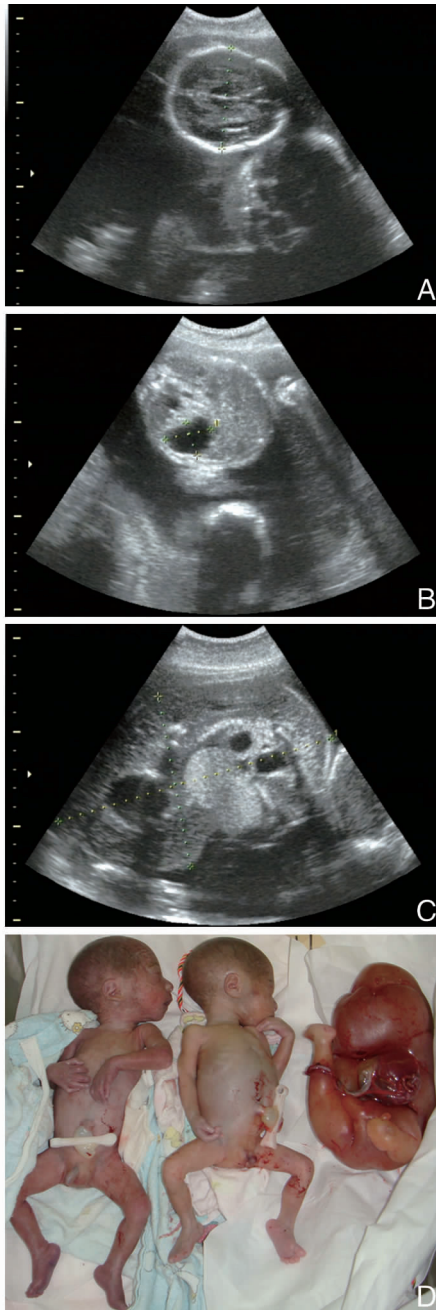
孕妇 40 岁, 四川人, 小学文化, 孕 3 产 2, 停经 3⁺ 月, 曾在当地医院做 B 超发现为三胎妊娠, 停经 4⁺ 月自觉胎动, 持续至今。未建保健册, 不定期在当地医院产检 4 次, 于孕 28⁺ 周在本院查 B 超示: 三胎, A 胎: 双顶径: 60 mm, 头围: 217 mm, 股骨长: 40 mm, 胎心 140 次/min, A 胎胎儿左肾大小 38 mm × 23 mm, 左肾集合系统分离 13 mm × 22 mm。右肾大小 30 mm × 18 mm, 右肾集合系统分离 6 mm × 19 mm。左肾与胃泡之间见 25 mm × 19 mm 无回声, 边界清, 内液清。胎儿头面部、脊柱及腹壁未见明显异常, 心脏、肺脏、四肢形态结构均未见异常, 脐带走行、长度、脐血管数目及血流速度均无异常; B 胎: 双顶径: 60 mm, 头围: 215 mm, 股骨长: 38 mm, 胎儿头面部、脊柱、腹壁及腹内脏器未见明显异常, 心脏、肺脏、四肢形态结构均未见异常, 脐带走行、长度、脐血管数目及血流速度均无异常; 胎盘位置: 前壁, 胎盘光点: II 级, 胎盘厚度在正常范围。A 胎羊水暗区深度: 50 mm, B 胎羊水暗区深度: 63 mm。A 胎脐动脉 S/D: 3.17, PI: 1.20, RI: 0.68。B 胎脐动脉 S/D: 3.93, PI: 1.35, RI: 0.75。宫内另见大小约 154 mm × 92 mm 混合性回声, 内见部分胎儿组织。考虑: ①三胎妊娠(其一为死胎); ②A 胎胎儿双肾集合系统分离; ③A 胎胎儿腹腔内囊性块。将病情告知患者后予加强监测。15 d 后因“停经 30⁺ 周, 阵发性下腹痛 2 小时”于 8:20 急诊来院, 来院查宫口开 3.0 cm, 入院后病情告知后并阴道试产, 于 8:40 予臀位助产一大男

婴, Apgar 评分 5-6-7 分, 后羊水清, 量约 800 ml。于 8:41 予臀位助产一小男婴, Apgar 评分 5-6-7 分, 后羊水清, 量约 330 ml, 8:42 予臀位助产一男死婴, 多发畸形(全身水肿, 双上肢缺如, 双下肢短小, 内脏外翻, 五官不清), 后羊水清, 量约 1 400 ml, 胎儿娩出 30 min 后胎盘娩出。男死婴娩出后尸检为双胎反向灌注序列综合征(见图 1)。

2 讨论

双胎反向灌注序列综合征(twin reversed arterial perfusion sequence, TRAP)是一种预后较差的畸形, 常见于单绒毛膜双胎孕妇, 其常由胎盘中存在胎-胎血管吻合异常所致。TRAP 畸形胎儿的病死率达 100%, 在单卵双胎妊娠中占 1/100, 其发生率在所有妊娠中占 1/35 000^[4-6]。其特点为一胎缺乏有功能的肝脏, 需依靠另一胎供血发育, 常伴多发畸形, 亦称为无心胎。另一胎通过脐动脉-脐动脉、脐静脉-脐静脉吻合向无心胎供血, 称为泵血胎(pump twin)。此外, 泵血胎的心脏还通过射血维持自身循环, 导致其心脏负荷增加, 易发生心力衰竭。因此存在两胎均愈合较差可能^[6-10]。目前随着不孕患者增多, 体外受精-胚胎移植(in vitro fertilization and embryo transfer, IVF-ET)增多, 尤其是部分患者滥用促排卵药物, 临床上三胎妊娠患者呈增多趋势, 相应导致 TRAP 略有增加, 但自然受孕三胎患者 TRAP 极其罕见。多胎妊娠患者早期通过超声检查可准确判断绒毛膜性, 相应明确多胎妊娠绒毛膜数及羊膜数, 有助于妊娠中晚期 TRAP 的判断及处理。由于临床多数 TRAP 发生在双胎妊娠, 且发生在双胎妊娠的 TRAP 亦极为罕见, 此外, 多胎妊娠中三胎妊娠较双胎妊娠发生可能性低, 且发生于三胎妊娠中的 TRAP 诊断更为困难。但三胎妊娠中的 TRAP 仍为胎盘间异常的血管交通吻合、一胎儿为无心畸胎儿^[11-12], 这亦在我们观察的病例中予以证实。在我院, 近 3 年年分娩量 15 000 左右, 但三胎妊娠 TRAP 发生却为首例。影像诊断医师经验缺乏可能是其误诊的主要原因。同时, 该患者系流动人口, 高龄孕妇, 低文化水平、低社会经济地位及缺乏生育保健知识, 早期产前检查未正规进行, 错失多胎妊娠羊膜性质及绒毛膜性的判

基金项目: 浙江省医坛新秀人才专项基金(浙卫发[2015]70号); 浙江省嘉兴市科技局基金资助项目(2014AY21032-1; 2014AY21032-7); 嘉兴市生殖与遗传创新团队专项基金(嘉委办[2011]68号)



注:图1A示A胎双顶径为60 mm;图1B示A胎腹腔内囊性块(2.5 mm×19 mm);图1C示误诊死胎混合型包块;图1D示三胎娩出后大体标本。

图1 1例多胎妊娠合并双胎反向灌注序列综合征部分B超及大体标本图

定机会。孕晚期较难判断出哪个是“泵血儿”,哪个是“受血儿”,这亦导致孕晚期较难识别TRAP的原因之一。再次,由于无心胎形状不一,测量最长径及腹围常存在困难,而且胎体常伴水肿,对于孕晚期诊断可能会出现一定的困难^[13-15],尤其是发生在三胎妊娠患者。本例患者“无心胎”娩出后再次反馈给B超医师,从图片上判断仍考虑诊断“死胎”不能排除,综合临床大体标本诊断为“无心胎”,这亦提示在多胎妊娠诊断过程中,见到宫腔内存在异常团块时,要全面探测并了解供血情况、存活胎儿是否合并其他畸形,从而做出准确

诊断。

参考文献

- [1] Kaveh M, Ghajarzadeh M, Davari Tanha F, et al. Pregnancy Complications and Neonatal Outcomes in Multiple Pregnancies: A Comparison between Assisted Reproductive Techniques and Spontaneous Conception[J]. *Int J Fertil Steril*, 2015, 8(4):367-372.
- [2] Shiva M, Mohammadi Yeganeh L, Mirzaagha E, et al. Comparison of the outcomes between reduced and nonreduced triplet pregnancies achieved by Assisted Reproductive Technology[J]. *Aust N Z J Obstet Gynaecol*, 2014, 54(5):424-427.
- [3] Scholten I, Chambers GM, van Loendersloot L, et al. Impact of assisted reproductive technology on the incidence of multiple-gestation infants: a population perspective[J]. *Fertil Steril*, 2015, 103(1):179-183.
- [4] Bebbington M. Selective reduction in multiple gestations[J]. *Best Pract Res Clin Obstet Gynaecol*, 2014, 28(2):239-247.
- [5] Murginean C, Murginean MO, Muresan D, et al. The TRAP (twin reversed arterial perfusion) sequence-case presentation[J]. *Rom J Morphol Embryol*, 2016, 57(1):259-265.
- [6] 包蕾. 双胎反向动脉灌注序列征一例[J]. *云南医药*, 2015, 36(5):569-570.
- [7] Sugibayashi R, Ozawa K, Sumie M, et al. Forty cases of twin reversed arterial perfusion sequence treated with radio frequency ablation using the multistep coagulation method: a single-center experience[J]. *Prenat Diagn*, 2016, 36(5):437-443.
- [8] van Gemert MJ, van den Wijngaard JP, Vandenbussche FP. Twin reversed arterial perfusion sequence is more common than generally accepted[J]. *Birth Defects Res A Clin Mol Teratol*, 2015, 103(7):641-643.
- [9] 张素阁, 王惠, 董磊, 等. 超声显像及多普勒技术产前诊断双胎反向动脉灌注序列征价值[J]. *中华实用诊断与治疗杂志*, 2012, 26(2):167-168.
- [10] Lewi L, Deprest J, Hecher K. The vascular anastomoses in monochorionic twin pregnancies and their clinical consequences[J]. *Am J Obstet Gynecol*, 2013, 208(1):19-30.
- [11] Dyer S, Chambers GM, de Mouzon J, et al. International Committee for Monitoring Assisted Reproductive Technologies world report: Assisted Reproductive Technology 2008, 2009 and 2010[J]. *Hum Reprod*, 2016, 31(7):1588-1609.
- [12] Thompson K, McDougall R. Restricting Access to ART on the Basis of Criminal Record: An Ethical Analysis of a State-Enforced “Presumption Against Treatment” With Regard to Assisted Reproductive Technologies[J]. *J Bioeth Inq*, 2015, 12(3):511-520.
- [13] Moldenhauer JS, Johnson MP. Diagnosis and Management of Complicated Monochorionic Twins[J]. *Clin Obstet Gynecol*, 2015, 58(3):632-642.
- [14] Marella D, Prefumo F, Valcamonica A, et al. Polyhydramnios in sac of parasitic twin: atypical manifestation of twin reversed arterial perfusion sequence[J]. *Ultrasound Obstet Gynecol*, 2015, 45(6):752-753.
- [15] 张志涛, 刘彩霞, 尹少尉, 等. 不同期别双胎反向动脉灌注序列征的治疗方法选择与围产结局分析[J]. *中华妇产科杂志*, 2014, 49(7):490-494.

(本文编辑:季群)

收稿日期:2016-03-25